

発育に伴うニワトリ腺胃ヒスタミン量の変化

石井和彦*・斎藤俊之*

昭和56年8月1日受付

Changes in Histamine Content of the Proventriculus of the Growing Chicks

Kazuhiko ISHII* and Toshiyuki SAITO*

The occurrence and distribution of histamine in the proventriculus of the growing chick embryos and chicks were investigated using a fluorometric method. The histamine in the proventriculus increased remarkably before hatch and reached plateau approximately 10 days after hatch. Concentration of histamine in the liver of the chicks increased slightly before and after hatch. As the birds grew, there seemed to be a linear relationship between the increase in the histamine contents and the area of the cross section of the proventriculus, especially in the area of the gastric glands. Among the different anatomic layers of the proventriculus, i.e., gastric mucosa, gastric glands and muscularis mucosa, histamine was found to be located mainly in the region of the gastric glands.

The importance of the role of histamine in the proventriculus of chicks on the gastric secretion is strongly suggested as a result of the study.

緒 言

一般に哺乳動物の胃は他の臓器と比べて、多量のヒスタミンを含有していることが知られており、諸種の動物を用いた胃液分泌機能に関する研究から、ヒスタミンが胃酸分泌機構に深く関与している^{1,4,9,10,13~16,19)}ものと考えられる。

一方、ニワトリの腺胃については、発育に伴う組織発生学的な研究が詳細になされている¹⁸⁾が、その生理的機能、とくに腺胃に存在するヒスタミンの胃酸分泌機構に対する役割については記載が乏しく、十分な解明がなされていない。また、腺胃におけるヒスタミンの貯蔵および生成などについても未解決の点が多く残されている。

本研究においては、ニワトリ腺胃の胃酸分泌過程におけるヒスタミンの役割を解明するため、胚子及びその発育に伴うニワトリ腺胃ヒスタミン量の経日変化、並びに

腺胃におけるヒスタミン分布について、基礎的な検討を行った。

材 料 と 方 法

1. 動物

白色レグホン種のニワトリの受精卵及びヒナ（一部成鶏）を雌雄の別なく供試した。ヒナには水と飼料を自由に与え、実験前24時間、自由飲水下に絶食して供試した。なお、12日以前の胚子では臓器の摘出が困難であったため、腺胃のヒスタミン量測定には、12日令胚子の whole body を用いた。13日令以降の胚子、又は放血殺したヒナをコルク板に背位固定し、開腹して腺胃及び肝臓を摘出した。腺胃は食道粘膜と腺胃の移行部、及び筋胃と連絡する中間部で切断して摘出した。また、腺胃および肝臓は秤量後、凍結乾燥し、ヒスタミン定量、又は形態学的検査に供するまで -20°C で保存した。

* 鳥取大学農学部獣医学科家畜薬理学研究室
Department of Veterinary Science, Faculty of Agriculture, Tottori University

2. 組織ヒスタミンの抽出

SHORE らの方法²¹⁾に基づく尾崎らの変法¹⁷⁾に準じてブタノール抽出を行い,更に陰イオン交換樹脂による分画を行った。操作の概要は Fig.1 に示すとおりである。すな

Tissue (freeze-dried)	
0.4N HClO ₄	5.0~40.0ml
Homogenize	
Stand	30 min
Centrifuge	1660xg 10 min
Supernate	
Supernate	4.0ml
5.0N NaOH	0.8ml
NaCl	1.5 g
Butanol	10.0ml
Shake	5 min
Centrifuge	1660xg 10 min
Butanol phase	
Butanol phase	8.0ml
Benzene	15.0ml
0.1N HCl	2.5ml
Shake	3 min
Centrifuge	1660xg 10 min
HCl phase	

Fig. 1 A procedure for the extraction of histamine from tissues.

わち,凍結乾燥した組織を0.4N 冷 HClO₄ 5~40mlで冷却しながらブレンダー(日本精機, universal homogenizer)で組織を破壊し,室温に30分間放置して除蛋白を行った。これを1660×G 10分間遠心沈殿し,その上清4mlを5N NaOH 0.8ml, NaCl 1.5g, n-butanol 10mlを入れた共栓付沈殿管にとり,5分間振とうする。この操作によって上清中のヒスタミンは butanol 層に移行する。次いで1660×G 10分間遠心沈殿し,分離した butanol 層8mlをbenzen 15ml, 0.1N HCl 2.5mlを入れた共栓付沈殿管に移して3分間振とうし,酸性下で butanol 層のヒスタミンを HCl 層に移行させたのち,1660×G 5分間遠心沈殿した。この HCl 層2mlをヒスタミン抽出液とし,ヒスタミン蛍光定量の試料に供した。

3. ヒスタミンの蛍光定量

ヒスタミン蛍光定量は SHORE らの方法に基づく安藤らの変法²⁾を当教室で修飾した方法に従って行った。操作

Sample	0.5ml
Neutralization (NaOH)	
5mM Phosphate buffer (pH 8.5)	
Column chromatography	
50ml	
(Dowex 1-X8 50 100mesh)	
5mM Phosphate buffer (pH 8.5)	
Flow rate (2.5ml/min)	
Histamine extract (10ml)	
4.0ml	
0.5N NaOH	
	0.8ml
1% O-phtalaldehyde-methanol	
	0.2ml
2.5M H ₃ PO ₄	
	0.4ml
Fluorescence measurement	
Exciter w.l. 360nm	
Analyzer w.l. 445nm	

Fig. 2 A procedure for the fluorometric assay of histamine in tissues.

の概要は Fig. 2 に示すとおりである。すなわち,ヒスタミンを含む HCl 抽出液0.5mlを0.1N NaOH 0.5mlで中和し,これに5mM リン酸 buffer (pH8.5) 4mlを加えて全量を5mlとし,カラムクロマトグラフィーによって,ヒスタミンをその類縁物質と分離した。すなわち,acetate-hydroxideの形にした陰イオン交換樹脂(Dowex 1-X8, 50~100 mesh)を5mM リン酸 bufferに懸濁し,その6mlをナイロン製メッシュを装置したカラム(0.8×30cm)に注ぎ,適量の buffer で洗浄後,マイクロチューブポンプ(東京理化学機)で分離を行った。流速は2.5ml/minに調節した。チューブ内及びヒスタミンを含まない溶出液を除いたあとの溶出液10mlを正確にはかりとり,その4mlに0.5N NaOH 0.8mlを加え,振とう後,1% OPT-methanol液0.2mlを加え,室温に静置して3分間反応させた後,2.5M H₃PO₄ 0.4mlを加えて反応を停止させる。直ちに蛍光光度計(日立203型)により励起波長360nm, 蛍光波長445nmで測定した。

4. 腺胃断面積の測定

10%ホルマリンで固定した腺胃の横断切片を作成し,アルシアン青で染色した。これを投影器(日本光学)で20倍に拡大して印画紙に投影し,それぞれ粘膜層(浅胃

腺, 粘膜固有層), 深胃腺層 (深胃腺, 小葉間結合組織) 及び筋層 (粘膜筋板, 輪走筋, 縦走筋, 漿膜) の面積をプランメーターで測定した。

5. 腺胃凍結切片の作成

30日令ヒナの腺胃を管腔に沿って縦切し, 板状に伸展したのち負重をかけながらドライアイス・アセトンで凍結した。これを凍結切片用マイクロームで300 μ の切片とした。粘膜層, 深胃腺層及び筋層の切片をそれぞれ5枚ないし10枚ずつ試験管にとり, 重量を測定したのち凍結乾燥し, ヒスタミンの定量に供するまで-20°Cで保存した。

6. 供試薬物

HClO₄(半井化学), n-butanol(同), 5 N NaOH(同), IN HCl(同), benzene(和光純薬), NaCl(同), histamine dichloride(同), methanol(同;再留したもの), Na₂HPO₄(和光純薬), KH₂PO₄(同), OPT(同;リグロインで再結晶させて精製したもの)及び硫酸キニーネ(和光純薬)を用いた。

結 果

1. 発育に伴う腺胃ヒスタミン量の変化

孵卵12日令以前の胚子は腺胃及び肝臓の採取が困難であったため, 以下の実験には13日令以降の胚子を供試した。なお, 12日令胚子の重量は6.03 \pm 0.38g, whole bodyの総ヒスタミン量は1.544 \pm 0.267 μ g (いずれも mean \pm S.E., n=11)であった。

孵卵13日令以降孵化するまでの胚子と, 孵化後5日令及び10日令ヒナの腺胃, 並びに臓器対照として供試した肝

臓の重量を測定した。その結果, 両臓器とも孵化直後より急激な増量を示したが, その増加率は肝臓においてとくに著明であった (Table 1)。

両臓器のヒスタミン量についてみると, 腺胃の組織重量当り総ヒスタミン量は Fig. 3 に示すように, 13日令胚子より漸次増量し, 孵化直前から急激な増加を示した。孵化後はその傾向が一層顕著となり, 孵化後10日前後でプラトーに達した。これに対して肝臓では孵卵期, 孵化後を通じてヒスタミン量の増加率が低く, 日令140日に至ってわずかに増量を認めただけは, ほとんど変動が認めら

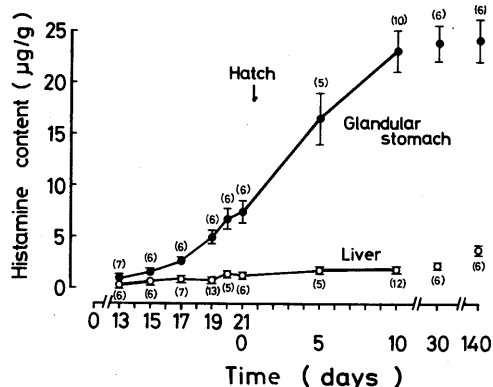


Fig. 3 Changes in the concentration of histamine of the proventriculus and the liver of the growing chick embryos and chicks. Figures in parentheses indicate the number of experiments.

Table 1. Changes in the weight of the proventriculus and the liver of the growing chick embryos and chicks.

Days	Weight of tissues (g)	
	Proventriculus	Liver
13	0.037 \pm 0.004 (7)	0.165 \pm 0.005 (6)
15	0.063 \pm 0.005 (6)	0.296 \pm 0.012 (6)
17	0.111 \pm 0.002 (6)	0.387 \pm 0.010 (7)
19	0.113 \pm 0.006 (6)	0.503 \pm 0.036 (13)
20	0.154 \pm 0.006 (6)	0.451 \pm 0.024 (5)
21 0	0.325 \pm 0.019 (6)	1.111 \pm 0.066 (6) ←Hatch
5	0.458 \pm 0.028 (5)	1.429 \pm 0.093 (5)
10	0.617 \pm 0.019 (10)	2.197 \pm 0.110 (12)

Mean \pm S.E. Figures in parentheses indicate the number of observations.

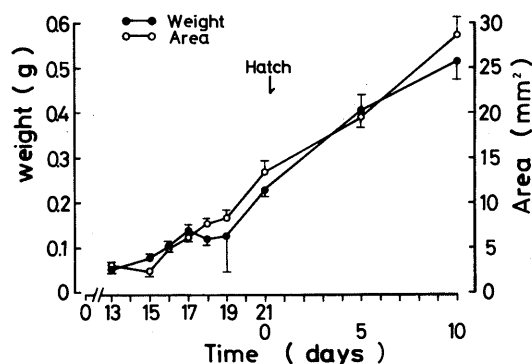


Fig. 4 Relation between the weight and total area of cross sections of the proventriculus in the growing chick embryos and chicks. Each value with vertical bar represents the mean \pm S.E. of 4 observations.

れなかった。このように両臓器の発育に伴う組織重量の変化と比べて、ヒスタミン量の増加率は逆の傾向を示したことが注目される。

2. 腺胃ヒスタミン量と各層断面積との関係

腺胃の発育に伴う重量の増加と腺胃の断面積の関係を調べた。その結果、Fig. 4 に示すように、腺胃の増量と断面積の増加はほぼ平行する傾向を示し、この両者には相関関係のあることが認められた。そこで、腺胃断面における粘膜層、深胃腺層及び筋層各部の面積をプランメーターで測定し、それぞれ腺胃の総ヒスタミン量と比較した。その成績は Fig. 5 に示すように、孵卵19日令前後からヒスタミンが急激に増量した一方、腺胃全体の面積は孵卵13日令から孵化後10日令まで、ほぼ直線的な増加傾向を示した。また、腺胃の粘膜層、深胃腺層及び筋層各部における面積の増加は、粘膜層及び筋層ではわずかに増加したにすぎなかったが、深胃腺層では日令が進むに従って顕著に増加し、腺胃全体に対する増加の比率が極めて大であった。このことから、腺胃の総ヒスタミン量の増加は主として深胃腺層組織の増殖に起因するものであることが推測された。

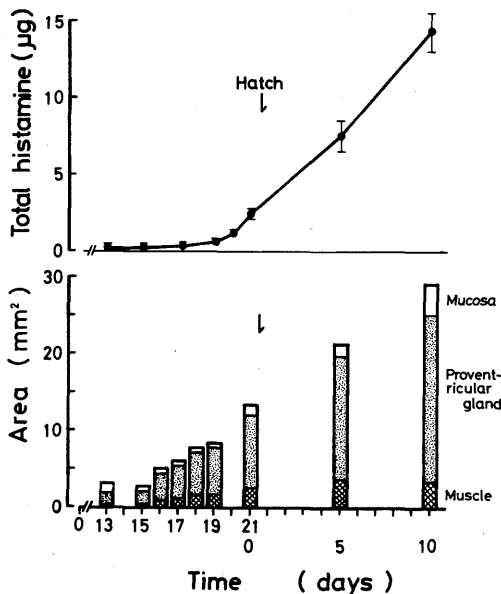


Fig. 5 Relation between the concentration of histamine and the area of different layers of the proventriculus of the growing chick embryos and chicks. Each value represents the mean \pm S.E. of 4 observations.

3. 腺胃組織各層におけるヒスタミンの分布

30日令ヒナ腺胃の粘膜層、深胃腺層及び筋層の各層について、それぞれ300 μ の厚さの凍結切片を作成し、組織重量当りのヒスタミン量を調べた。その成績は Fig. 6 に示すように、ヒスタミンは供試したいずれの層からも検出されたが、深胃腺層、特に粘膜層との移行部に最も多く、筋層に至るに従って量を減ずる傾向が認められた。更に、凍結切片の厚さを150 μ とした場合もほぼ同様な成績が得られたことから、腺胃のヒスタミンは大部分が深胃腺層、特に粘膜層移行部に高濃度に含まれることが分かった。

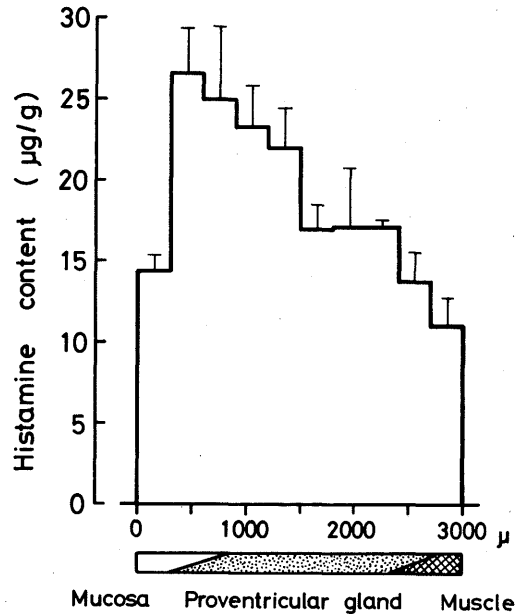


Fig. 6 The histamine profile of the layers of the proventriculus of 30-day-old chicks. The horizontal axis indicates the depth of the layer in micra. Each value with vertical bar represents the mean \pm S.E. of 3 observations.

考 察

ニワトリの腺胃は哺乳動物の胃と比べて細胞構成が比較的単純であり、ヒスタミンが多量に分布する^{7,12,20)}ほか、ヒナのヒスタミンに対する感受性はラットよりはるかに高い³⁾ことなどから、腺胃ヒスタミン量の経日変化、並びに腺胃におけるヒスタミン貯蔵部位等を検討する上で有用であると思われる。

まず、腺胃および肝臓の発育に伴う重量の変化と、該

臓器総ヒスタミン量の関係について調べた。その結果、肝臓では孵化後重量の急激な増加が認められたが、組織重量当たりのヒスタミン量はわずかに増加したにとどまり、著明な増加は認められなかった。これは測定を開始した13日令胚子ですでに肝組織中に肥満細胞の出現を認めたことから、肝臓から検出されたヒスタミンは主に肥満細胞に由来するものであること、また、肝組織の発育による重量増加に対して、肥満細胞数の増加が伴わなかったことによるものと考えられる。

一方、腺胃の重量は経日的に漸増したが、その増加率は著明ではなかった。また、腺胃のヒスタミン量についてみると、孵卵12日令胚子の whole body から総ヒスタミン量が検出されたことから、その腺胃には既に微量ながらヒスタミンの存在することが推察された。摘出可能となった13日令以降の胚子腺胃では、組織重量当たりのヒスタミン量は発育に伴って徐々に増加し、孵卵17日前後より急激な増量を示したことから、この増量は孵化の機転とは関係がないものと思われる。

給飼による摂食刺激について、ラットでは胃粘膜におけるヒスタミン形成能 (HFC) の上昇^{9-11,19,22)}、あるいはヒスタミンの動員^{10,13)}をきたし、酸分泌刺激を生ずる^{14,19)}ことが知られている。しかし、ニワトリの腺胃では上述のように、孵化する以前にヒスタミンの著明な増量が認められたことから、少なくとも孵化直後の摂食刺激は腺胃ヒスタミンの増量に関与しないものと推察される。

腺胃は組織発生的にみると、孵卵14日目頃から胃腺の分泌部分が現れはじめ、孵卵16日頃から粘膜固有層に伸展しながら本格的な腺形成が始まるとされている¹⁸⁾。本研究においても、腺形成の始まる時期とほぼ一致して、胚子ヒスタミン量の著明な増加が認められたことから、ニワトリ腺胃における胃酸分泌機能は、孵卵17日前後より急速に発達し始め、孵化後10日前後ではほぼ完成されるものと思われる。

KAHLSON 及びその共同研究者は、ラット胃におけるヒスタミンの生成と胃分泌に関する一連の研究^{5,9-11,13,14,19,22)}から、ヒスタミンの貯蔵と生成は、壁細胞に近接した部位で行われるとした。また、その1人 THUNBERG²²⁾は蛍光顕微鏡による観察から、ヒスタミンを含有し、またこれを生成する細胞は壁細胞ではなく、胃腺の基底部に存在することを明らかにした。

本研究において、腺胃各層におけるヒスタミン分布の様相について基礎的な検討を行った結果、腺胃の深胃腺層がヒスタミン貯蔵部位であることを示唆する成績を得た。しかし、貯蔵並びに生成の詳細な機序については、

今後更に組織学的、生化学的な検討を加える必要がある。

総 括

発育に伴うニワトリ腺胃ヒスタミン量の推移、並びに腺胃各層（粘膜層、深胃腺層および筋層）におけるヒスタミン分布について検討した結果、次のような成績が得られた。

1. 13日令胚子における腺胃ヒスタミン量は $0.895 \pm 0.090 \mu\text{g/g}$ (mean \pm S.E.) であり、微量ながらその存在が認められた。

2. 13日令以降の胚子における組織重量当たりの腺胃ヒスタミン量は、発育に伴って徐々に増量するが、孵化4日前頃の胚子から急激に増量し、この増量は孵化の機転及びヒナの摂食飲水などの影響を受けることなく、孵化後約10日まで続いた。

3. 発育に伴う腺胃の総ヒスタミン量と断面積の増加には相関関係のあることが認められた。特に、深胃腺層面積の増加が顕著であったことから、総ヒスタミン量の増加は主として深胃腺層組織の増殖に起因することが推測された。

4. 30日令ヒナの腺胃におけるヒスタミン量は、深胃腺層特に粘膜層移行部に最も多く含まれていたことから、深胃腺層がヒスタミンの貯蔵部位である可能性が示唆された。

文 献

- 1) Amure, B. O. and Omole, A. A.: Acid gastric secretory responses to histamine, crude porcine gastrin and pentagastrin in rats. *J. Pharm. Pharmac.*, **22**, 452-455 (1970)
- 2) 安藤格・堀内康生・三浦昭子・春本喬: 小児血中ヒスタミンの変動に関する研究 第1報 血中ヒスタミン測定法の検討および健康小児血中ヒスタミンについて. *アレルギー*, **22**, 435-442 (1973)
- 3) Goto, Y. and Watanabe, K.: Gastric acid secretory responses of acute gastric fistula preparation in anesthetized young chickens. *Experientia*, **32**, 946-948 (1976)
- 4) Goto, Y. and Watanabe, K.: Inhibitory effect of cimetidine, an antagonist of histamine H_2 -receptor, on gastric acid secretion in isolated frog stomach and in anesthetized young chicken. *Arzneim.-Forsch./Drug Res.*, **28**, 1632-1635 (1978)
- 5) Grahn, B., Hughes, R., Kahlson, G. and Rosengren,

- E.: Retardation of protein synthesis in rat foetal liver on inhibiting rate of histamine formation. *J. Physiol.*, **200**, 677-685 (1969)
- 6) Huszti, Z.: Regulation of the non-mast cell histamine level with special reference to the gastric histamine. *Agents and Actions*, **7**, 113 (1977)
 - 7) Ishibashi, T., Donis, O., Fitzpatrick, D., Lee, N. S. and Fisher, H.: Histamine synthesis and degradation in the chick (*Gallus gallus*) and the rat (*Rattus rattus*). *Comp. Biochem. Physiol. C.*, **64C**, 227-228 (1979)
 - 8) Ivy, A. C. and Bachrach, W. H.: Physiological significance of the effect of histamine on gastric secretion. In: *Handb. exp. —Pharmak.*, Vol. 18, Part 1, Histamine. Its Chemistry, Metabolism and Physiological Pharmacological Actions, Eichler, O. and Farah, A., eds., Berlin, Springer-Verlag (1966) PP. 810-891
 - 9) Johansson, I., Lundell, L., Rosengren, E. and Svensson, S. E.: Gastric secretion and its facilitation as related to gastric mucosal histamine. *J. Physiol.*, **226**, 431-452 (1972)
 - 10) Kahlson, G., Rosengren, E., Svan, D. and Thunberg, R.: Mobilization and formation of histamine in the gastric mucosa as related to acid secretion. *J. Physiol.*, **174**, 400-416 (1964)
 - 11) Kahlson, G., Rosengren, E. and Thunberg, R.: Accelerated mobilization and formation of histamine in the gastric mucosa evoked by vagal excitation. *J. Physiol.*, **190**, 455-463 (1967)
 - 12) Lorenz, W., Matejka, E., Schmal, A., Seidel, W., Reimann, H.-J., Uhlig, R. and Mann, G.: A Phylogenetic study of the occurrence and distribution of histamine in the gastro-intestinal tract and other tissues of man and various animals. *Comp. gen. Pharmac.*, **4**, 229-250 (1973)
 - 13) Lundell, L.: Elucidation by a H₂-receptor antagonist of the significance of mucosal histamine mobilization in exciting acid secretion. *J. Physiol.*, **244**, 365-383 (1975)
 - 14) Lundell, L.: The role of cholinergic excitation in the formation of histamine within the rat gastric mucosa. *Acta Physiol. scand.*, **97**, 145-149 (1976)
 - 15) Main, H.W. and Whittle, B. J. R.: Gastric mucosal blood flow during pentagastrin- and histamine-stimulated acid secretion in the rat. *Br. J. Pharmac.*, **49**, 534-542 (1973)
 - 16) Mohri, K., Reimann, H.-J., Lorenz, W., Troidl, H. and Weber, D.: Histamine content and mast cells in human gastric and duodenal mucosa. *Agents and Actions*, **8**, 372-375 (1978)
 - 17) 尾崎正若・種田光成: 生体試料の分析法(VII) —セロトニン, ヒスタミンの分析—。代謝, **7**, 135-142 (1970)
 - 18) Romanoff, A. L.: *The Avian Embryo*. The Macmillan Company, New York (1960) pp.472-477, pp.516-521
 - 19) Rosengren, E. and Svensson, S. E.: The role of the antrum and the vagus nerve in the formation of gastric mucosal histamine. *J. Physiol.*, **205**, 275-288 (1969)
 - 20) Ruoff, H.-J. und Sewing, K.-Fr.: Histamin, Histidindecarboxylase und Gastrin im oberen Verdauungstrakt des Huhns. *Naunyn-Schmiedeberg's Arch. Pharmac.*, **265**, 301-309 (1970)
 - 21) Shore, P. A., Burkhalter, A. and Cohn, V. C. Jr.: A method for fluorometric assay of histamine in tissues. *J. Pharmac. Exp. Ther.*, **127**, 182-186 (1959)
 - 22) Thunberg, R.: Localization of cells containing and forming histamine in the gastric mucosa of the rat. *Exp. Cell Res.*, **47**, 108-115 (1967)