

ワラビ地下茎活性画分のモルモットに対する短期毒性

斎藤俊之*・土谷弘子*・安藤克之*・竹野 一*
島田章則**・梅村孝司**・七条喜一郎***・鈴木 實***

平成2年5月31日受付

Short Term Toxicity of Bracken Rhizomes in Guinea pigs

Toshiyuki SAITO*, Hiroko TSUCHIYA*, Katsuyuki ANDO*, Kazu TAKENO*
Akinori SHIMADA**, Takashi UMEMURA**
Kiichiro SITIZYO*** and Minoru SUZUKI***

The active fraction from bracken rhizomes was administered intraperitoneally in guinea pigs in doses of one fifth of acute poisonous dose once a day for 60 days. Loss was remarkable in body weight gain and body hairs. Death occurred at the rate of 4/5. No hematological changes, however, were found except for an increase in neutrophil leukocytes. Pathologically, proliferative cystitis with some petechial hemorrhage and localized peritonitis were noted. But no changes could be detected in the bone-marrow.

These results suggest that bracken rhizomes have the toxicity for the urinary bladder and cause a local irritation there, but they have no toxicity for the bone-marrow.

緒 言

ワラビ (*Pteridium aquilinum*) がウシやヒツジの家畜に重篤な中毒を引き起すことは古くより知られている^{6, 8, 13)}。しかし、その原因物質は未だ同定されていない^{1, 2)}。近年、USHIJIMA *et al* (1983)¹⁴⁾ はワラビ葉茎部乾燥粉末の

給与実験によりモルモットに対する毒性について検討し、急性毒性としては膀胱出血性、短期毒性としては末梢血の白血球及び血小板の減少を主徴とする骨髓障害性、また長期慢性毒性としては発ガン性であることを示している。一方、著者らはこれまでに、ワラビ葉茎部の凍結乾燥粉末から得た配糖体画分が1回の経口投与でモルモッ

* 鳥取大学農学部獣医学科家畜薬理学講座

* *Department of Veterinary Pharmacology, Faculty of Agriculture, Tottori University*

** 鳥取大学農学部獣医学科家畜病理学講座

** *Department of Veterinary Pathology, Faculty of Agriculture, Tottori University*

*** 鳥取大学農学部獣医学科家畜生理学講座

*** *Department of Veterinary Physiology, Faculty of Agriculture, Tottori University*

ト膀胱に出血性の急性毒性を示すこと⁹⁾、またこの急性毒性効果を活性指標としてワラビ地下茎から4種の活性物質、Braxin A₁、A₂、B及びCを単離している^{10, 11)}。

本研究においては、上記4種の活性物質を含む活性画分を用いて、モルモットに対するワラビ地下茎の短期毒性作用について検討した。

実験材料及び方法

1 ワラビ地下茎活性画分の調整

ワラビ地下茎は鳥取県河原町、県営兵田牧場で7-9の間に採取したものを、水洗して凍結乾燥した後、-20℃で密封保存した。

活性画分は次の手順で調製した。乾燥地下茎を100g当り1ℓの0.5%酢酸含有メタノールを加えてミキサーで粉碎して抽出液を得た。抽出液はガラスフィルターで濾過した後、減圧下で約50mlに濃縮した。次に濃縮液に等量のエタノールと2倍容量のエーテルを加えて折出する不溶物質を遠心分離(2,800×g, 15分)によって除去した後、濃縮液の溶媒を減圧下で留去した。得られた抽出物は20mlの0.1%酢酸液に転溶し、等量のヘキサシリン及び等量のキシレンで洗浄した後、1回投与量を試料びんに分注して凍結乾燥し、密栓して-20℃で保存した。

なお、エタノールとエーテルを加えた時に折出した不溶物を不活性画分として用いた。

2 短期毒性試験

(1) 供試動物

体重200~300gのハートレー系雄モルモットを用い、実験期間中の動物には固形飼料(CG-3, 日本クレア)と水を自由に摂取させた。

(2) 試料の調製と投与方法

ワラビ活性画分を生理食塩水1mlに溶解したのち、滅菌の目的でメンブランフィルター(Millex Bmm-GV, poresize 0.2μm, 日本ミリポア工業)で濾過した。投与量は急性中毒量の5分の1量(乾燥地下茎の20gに相当する)とした。投与は1日1回とし、60日間に亘り毎日行った。

(3) 検査項目

一般的項目として、体重、血尿、被毛、食欲、行動などの変化を観察した。

血液検査

耳静脈より採血した血液試料について、赤血球、白血球、血小板の数的変化を常法により測定した。さらに、白血球については血液塗沫標本を作製し、白血球百分比

を求めた。また血液から分離した血清についてセルロース・アセテート膜による電気泳動を電気泳動学会の標準操作法に従って行った。

剖 検

実験期間中の斃死動物及び実験終了時にエーテル麻酔下で放血殺した動物について剖検を行い、各臓器と組織を肉眼的に観察した。

病理組織学的検査

膀胱、腸管、骨髄、肝臓、脾臓、腎臓の組織の一部を10%ホルマリン溶液で固定し、常法によりパラフィン包埋して組織切片を作製、ヘマトキシリン染色を施して組織標本を作製した。

実 験 成 績

1 一般症状

実験開始時の体重を100として体重の変化を百分率でFig.1に示す。ワラビ地下茎活性画分(以下、活性画分と記す)投与群においては、体重増加の著しい抑制がみとめられた。しかも活性画分投与群5匹のうち4匹が投与開始後14日目、15日目、43日目、45日目にそれぞれ相次いで斃死した。一方、対照としてのワラビ不活性画分投与群、生理食塩水投与群は無処置対照群と同様な体重増加を示した。その他の顕著な症状としては、活性画分投与群の全例において投与翌日より元氣消失し、また著しい脱色が認められた。

2 血球および血小板の変動

ワラビ活性画分投与による白血球数の変化をFig.2に示す。各対照実験群ではその変動はほぼ正常範囲内であるのに対して活性画分投与群では白血球数の著大な持続的増加を示した。また、白血球数に好中球の白血球百分比を乗じて求めた好中球数の変動は、各対照実験例ではほぼ一定であるのに対し、活性画分投与例では顕著な増加が認められた(Fig.3)。なお、リンパ球数にもやや増加の傾向が認められた。しかし、赤血球と血小板については活性画分投与群と対照実験群との間に差異は認められなかった。

3 血清蛋白電気泳動

本項の実験は細菌感染の可能性を検討する目的で実施したが、活性画分投与群においてその血清泳動像には異常は認められなかった。

4 剖検所見

ワラビ活性画分投与による病変は主として膀胱と一部の腸管に認められた。特に膀胱壁の肥厚と点状出血が顕著な症状であった。これらの病変は投与後比較的短期間

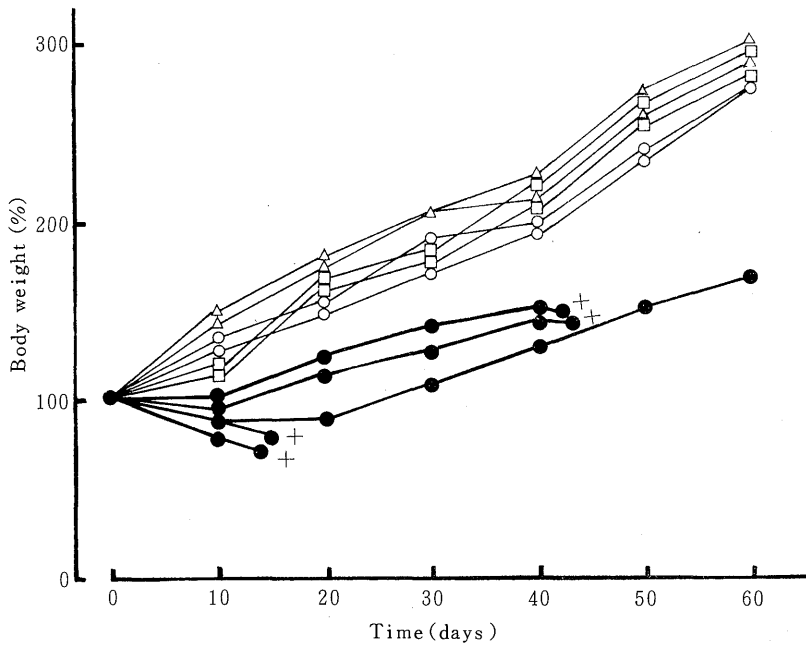


Fig.1 Body weight changes in guinea pigs administered *ip* once a day for 60 days with the active fraction (●) and an inactive fraction (○) from bracken rhizomes, physiological saline (△), and untreated (□). The results were expressed as percentage of the initial body weight ($228 \pm 27g$, $n=11$). +, died.

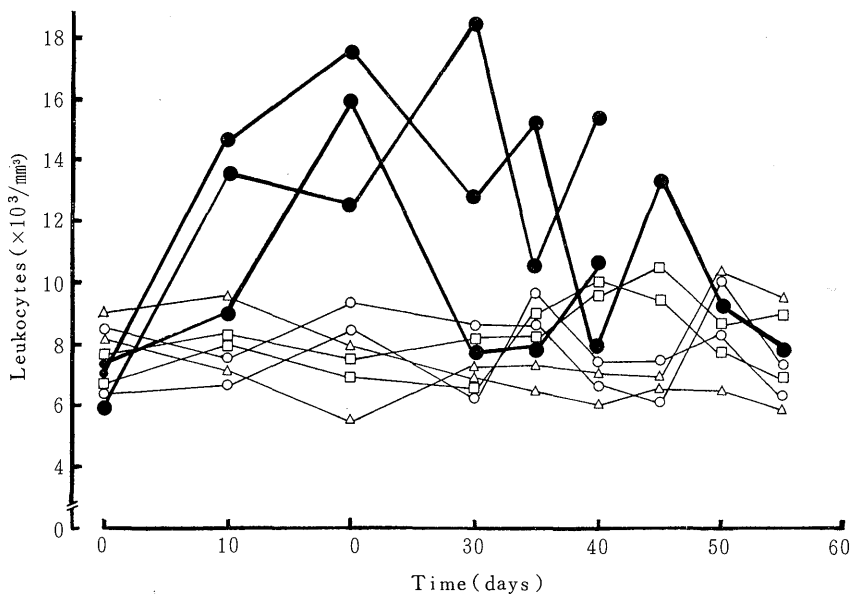


Fig.2 Leukocyte count changes in guinea pig blood. Other explanations as in Fig.1.

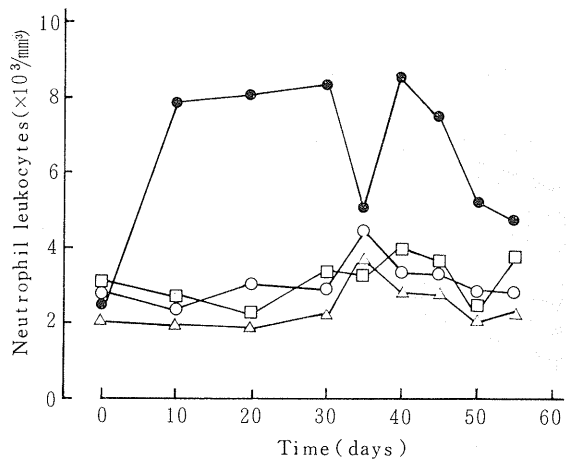


Fig.3 Neutrophil leukocyte count changes in guinea pig blood. Other explanations as in Fig.1.

の斃死例（14日，15日）で最も顕著であり，長期間経過後の斃死例（43日，45日）や実験終了後の剖検例ではむしろ軽度であった。しかし，これらの例では一部の腸管の癒着や漿膜面の点状出血が認められた。なお，骨髓，肝，腎，脾，心，肺などの臓器については肉眼的に異常は認められなかった。

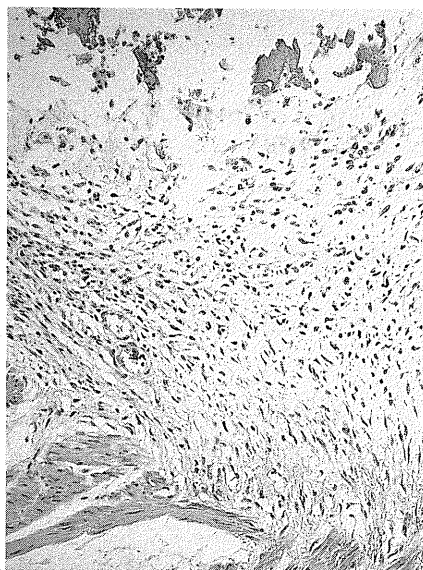


Fig.5 Urinary bladder. Necrosis in mucous membranes, fibro-proliferation were noted. HE, X270.

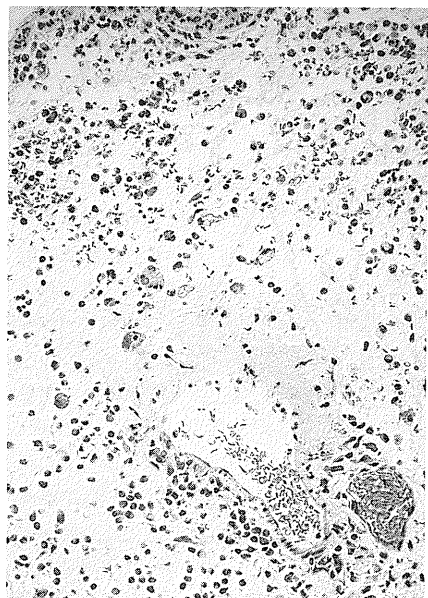


Fig.4 Urinary bladder. Edema, hemorrhage, degeneration in blood vessel, leukocyte infiltration were noted. HE, X270.

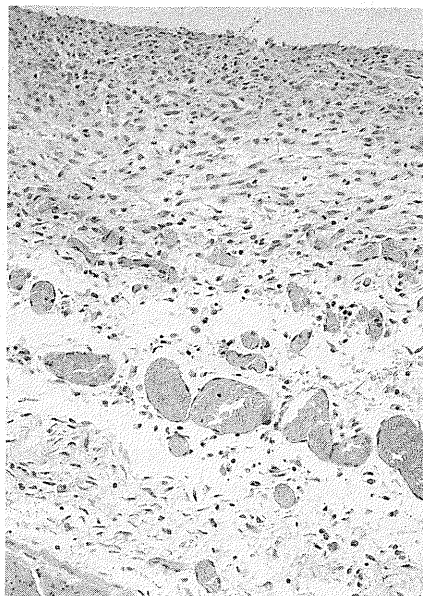


Fig.6 Intestine. Hemorrhage, fibro-proliferation were noted. HE, X270.

5 病理組織学的所見

活性画分投与群の膀胱においては、粘膜面と漿膜面の両者に浮腫、炎症性細胞の浸潤、出血、線維性肥厚等が認められた(Fig.4)。特に投与期間の長いもの(43日~60日)においては線維性肥厚が顕著であった(Fig.5)。しかし、ワラビ急性中毒において認められるような膀胱血管壁病変は不明瞭であった。また、活性画分投与群の43日、45日、60日の例では限局的に腸管漿膜面に、炎症性細胞浸潤、出血、線維性肥厚等が認められた(Fig.6)。しかし、これらの病変は投与短期間の斃死例(14日、15日)では殆んど認められなかった。なお、骨髄、肝、腎、脾等では特に異常は認められなかった。

考 察

本研究では、ワラビ地下茎活性配糖体画分を少量(急性中毒量の5分の1)ずつモルモット腹腔内へ60日間に亘り反覆投与することによりその短期毒性を検討した。

その結果、末梢血の顕著な好中球の増加と膀胱及び一部腸管に限局した炎症性の病変が認められた。ワラビによるモルモットの急性中毒症状は葉茎部と地下茎部のいずれにおいても膀胱における浮腫・出血性の病変であるのに対して^{9, 11, 14)}、短期毒性の場合には膀胱における線維細胞の増殖性病変が主徴であった。このような変化は、短期毒性試験においては膀胱壁の腫脹が後期になる程軽くなるという、一見逆の事実とも一致する。すなわち膀胱壁の初期の腫脹そのものは浮腫と細胞浸潤によるが、後期になる程、浮腫そのものが線維性細胞の増殖によって取って代られるものと考えられる。

USHIJIMA *et al.* (1983)¹⁴⁾は、ワラビ葉茎のモルモットに対する急性毒性症状としては血尿と膀胱の浮腫、出血であるが、慢性症状としては血尿に加えて骨髄障害、膀胱、腸の腫瘍等を報告している。さらにHIRONO *et al.* (1984)^{3, 4)}は、ワラビ葉茎部より発癌物質として単離されるプタキロシドを仔ウシに長期間に亘り経口投与することにより、末梢血の白血球や血小板の減少と一部骨髄の障害を報告している。

しかし、ワラビ地下茎の活性画分をモルモットに長期間に亘り投与した本研究においては、膀胱および腸管の一部に病変を認めたが、血液および骨髄には報告されているような病変は見出すことが出来なかった。この理由としては実験に使用したワラビの部位の違いによるものと思われる。すなわち、SAITO *et al.* (1989)¹²⁾はプタキロシドの含量が地下茎よりも葉部に多く、一方、プタキ

ロシド以外の活性物質では逆にワラビの葉よりも地下茎に多く含まれることを示している。われわれも同様の分析成績を得ている(未発表)。一方、プタキロシドとその関連物質が変異原性や染色体異常を起こすには、そのジエノン体の生成とそれに結合したサイクロプロパン環を持つ構造が必須であると主張されている^{5, 7)}。

以上の成績から、ワラビ地下茎は膀胱に対してより選択的な短毒性を有しているものと考えられ、また、末梢血の顕著な好中球の増加は膀胱とうにおける持続的な炎症反応を反映しているものと推察される。なお、本研究においては骨髄毒性を見出すことが出来なかったが、この点についてはさらに検討する必要があるものと思われる。

文 献

- 1) Evans A. : Bracken in the environment. In *Bracken Toxicity and Carcinogenicity as Related to Animals and Human Health*. Edited by Tayler J. pp4-9 No 44, The Institute of Earth Studies, University College of North Wales, Wales (1989)
- 2) Fenwick R. : The toxicity and chemical composition of bracken. *ibid.*, pp10-21
- 3) Hirono I., Aiso, S., Yamagi, T., Mori, M., Yamada, K., Niwa, H., Ojika, M., Wakamatsu, K., Kigoshi, H., Niiyama, H. and Uosaki, Y. : Carcinogenicity in rats of ptaquiloside isolated from bracken. *Gass*, **75** 833-836 (1984)
- 4) Hirono, I., Kono, Y., Takahashi K., Yamada, K., Niwa, H., Ojika, M., Kigoshi, H., Niiyama, K., and Uosaki, Y. : Reproduction of acute bracken poisoning in a calf with ptaquiloside, a bracken constituent. *Vet. Rec.*, **115** 375-378 (1984)
- 5) Matsuoka, A., Hirose, A., Natori, S., Iwasaki, S., Sofuni, T. and Ishida, M. Jr. : Mutagenicity of ptaquiloside, the carcinogen in bracken, and its related illudane-type sesquiterpenes II Chromosomal aberration tests with cultured mammalian cells. *Mutation Res.*, **215** 179-185 (1989)
- 6) Miura, S. and Ohshima, K. : A pathological study on the first cases of bracken poisoning in cows in Japan. *Jpn. J. Vet. Sci.*, **23** 347-351 (1961)
- 7) Ojika, M., Wakamatsu, K., Niwa, H. and Yamada, Y. : Ptaquiloside, a potent carcinogen isolated from *Pteridium aquilinum var latiusculum* : structure elucidation based on chemical and special evidence and reaction

- with amino acids, nucleosides and nucleotides. *Tetrahedron*, **43** 5261-5274 (1987)
- 8) Penberthy J. : Vegetable poisoning stimulating anthrax in cattle. *J. Comp. Pathol.*, **6** 266-275 (1893)
- 9) 齋藤俊之・石井和彦・後藤判友 : ワラビ配糖体のモルモットに対する急性毒性, 鳥大農研報, **34** 43-49 (1982)
- 10) 齋藤俊之・森川伸昭・河田 稔・浦野陽介・竹野 一 : ワラビ地下茎に含まれる毒性物質, Braxin B 及び C の単離, 第107回日本獣医学会講演要旨, 27 (1989)
- 11) Saito, T., Takeno, K., Nakamura, S. and Uehara, M. : Acute poisoning with Braxin A1 a bracken glucoside, in guinea pigs. *Jpn. J. Vet. Sci.*, **49** 181-183
- 12) Saito, K., Nagano, M., Koyama, K., Natori, S., Muramatsu, T. and Saiki, Y. : Chemical assay of ptaquiloside, the carcinogen of *Pteridium aquilinum*, and the distribution of related compounds in the pteridaceae. *Phytochem.*, **28** 1605-1611 (1989)
- 13) Storrar D. M. : Cases of vegetable poisoning in cattle. *J. Comp. Pathol.*, **6** 276-279 (1893)
- 14) Ushijima J., Matsukawa, K. and Yuasa, A. : Toxicities of bracken fern in guinea pigs. *Jpn. J. Vet. Sci.*, **45** 593-602 (1983)