術中所見でT4であったためY字胃管バイパス術を施行した1例

鳥取大学医学部附属病院　病態制御外科

松永知之，福本陽二，宮谷幸造，高屋誠吾，尾崎知博，齊藤博昭，池口正英

A case of esophageal carcinoma, which performed Y gastric tube for esophageal bypass because of T4.

Tomoyuki MATSUNAGA, Yoji FUKUMOTO, Kozo MIYATANI, Seigo TAKAYA, Tomohiro OSAKI, Hiroaki SAITO, Masahide IKEGUCHI

Department of Surgery, Division of Surgical Oncology, Tottori University School of Medicine, 36-1 Noshi-cho, Yonago 683-8504, JAPAN

ABSTRACT

A 60-year-old man was found to have an esophageal tumor and admitted to our hospital. Imaging studies revealed squamous carcinoma in the middle intrathoracic esophagus without any metastasis. Video-assisted total thoracic esophagectomy was tried, but esophagectomy was given up, because tumor adhesion to left tracheal branches (T4) was detected intraoperatively. So we reconstructed Y gastric tube for esophageal bypass. Postoperative patient condition and food intake were available. Patient was performed chemoradiotherapy at 27 days after operation. At 5 months after operation, the patient suffered mediastinitis because tumor perforation. Conservative therapy was performed and patient survived additional 2 months. From this finding, Y gastric tube bypass operation is useful for patients who suffer from obstruction due to advanced esophageal cancer as fibrous esophageal stenosis after chemotherapy.

(Accepted on February 3, 2014)

Key words : esophageal carcinoma, esophageal bypass

はじめに

食道癌による食道狭窄は経口摂取障害により低栄養をきたし，患者のQOLを著しく低下させる．今回狭窄症状のある進行食道癌の患者に対し手術を施行したが，術中所見でT4であったためY字胃管バイパス術を施行した1例を経験したので報告する．

症　例

患者：60歳男性

主訴：嚥下困難

現病歴：上記主訴にて当院受診し，上部消化管内視鏡施行したところ門歯より30-36cmに2型腫瘍認めた．精査にて胸部中部食道癌（T3, N3, M0, StageⅢ）と診断され手術目的に当科紹介となった．術前化学療法を行う方針とし5-FU

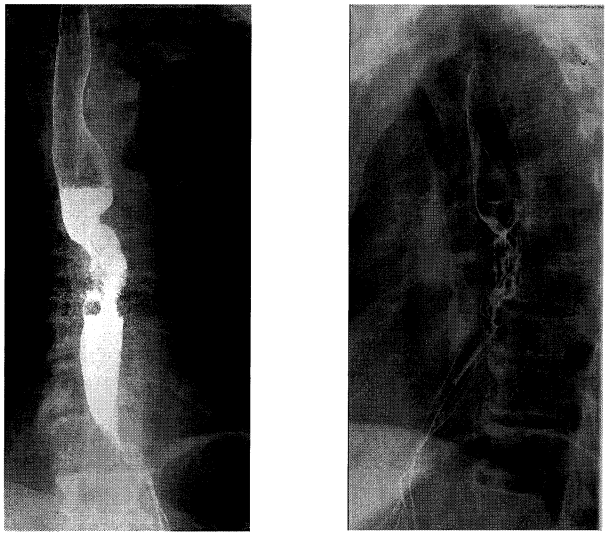

図1：食道造影：胸部中部食道に全周性の狭窄病変を認めた.

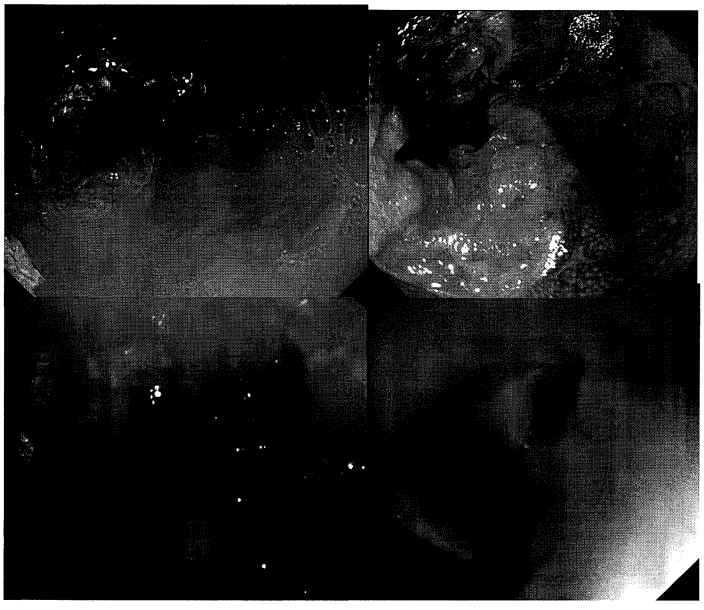

a b
c d

図2：食道内視鏡：門歯から30-36cmに潰瘍底は左側の全周性2型腫瘤あり（a,b）．化学療法後に腫瘍部の瘢痕狭窄により狭窄症状が進行した（c,d）.

(800mg/m^2) +Nedaplatin (100mg/m^2) を2クール施行したところ，腫瘍部の瘢痕狭窄により狭窄症状が進行し食事摂取不良となり手術となった.

入院時現症：頚部リンパ節腫脹なし，腹部平坦，軟，圧痛なし

入院時血液生化学検査：Hb11.2g/dlと軽度貧血を認めたが生化学検査では異常を認めなかった．腫瘍マーカーはCEA，CA19-9，SCC，NSEはい

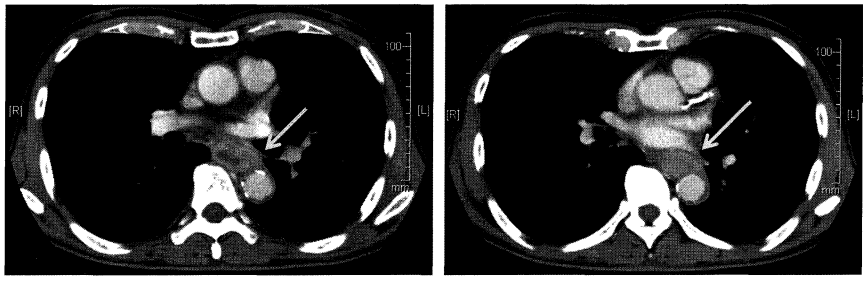

図3：　胸部造影CT：胸部中部食道に腫瘤性病変認める，左主気管支・左下肺静脈の圧迫あり.

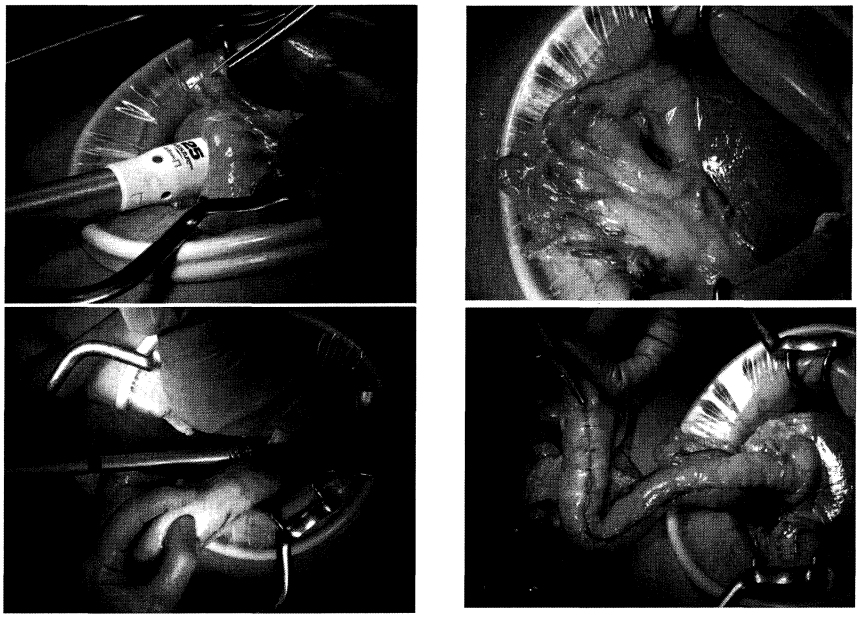

ab
cd

図4：Y字胃管の作製：a）DST-EEA 25mmで前庭部を打ち抜く.b）打ち抜き完成.c）そこから穹窿部へ向けて自動縫合器で切離する．その後胸骨後経路にて挙上しY字胃管バイパス施行した.d）Y字胃管の完成.

ずれも正常範囲内であった.

上部消化管造影所見：胸部中部食道に全周性の狭窄病変を認めた（図1).

上部消化管内視鏡所見：門歯から30-36cmに潰瘍底は左側の全周性2型腫瘤あり.狭窄あるもファイバー通過は可能であり，生検にて扁平上皮癌と診断した（図2)．化学療法後に腫瘍部の瘢痕狭窄により狭窄症状が進行し食事摂取困難となった.

胸腹部CT所見：胸部中部食道に腫瘤性病変認める、左主気管支・左下肺静脈の圧迫あり（図3).

術中所見：腫瘍は左主気管支膜様部に浸潤しており，根治手術不能と判断した．経口摂取の強い希望あったため，バイパス術を行う方針とした. circular staplerで胃前庭部を打ち抜き，そこから胃穹窿部へ向けて自動縫合器で切離し胸骨後経路にて挙上しY字胃管バイパス作成した（図4)．食道断端部には外瘻tubeを挿入した（図5).

術後経過：術後5日目より食事開始したとこ

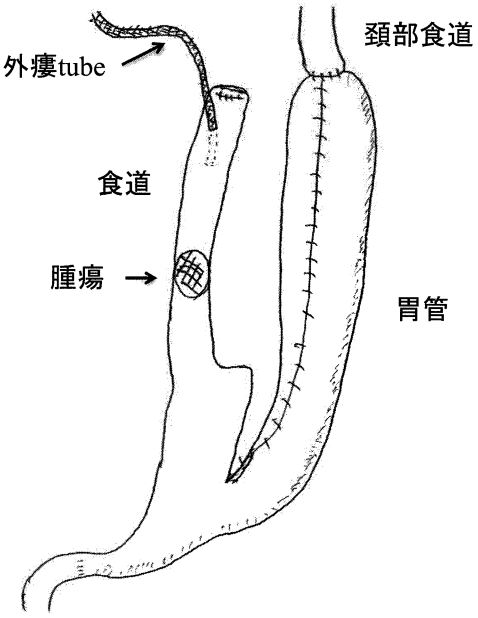

図5：再建図

ろ，食事摂取良好であり経過良好であった．術後27日目から放射線化学療法（CRT）（55Gy+5-FU（700mg/m^2）+Nedaplatin（80mg/m^2））を継続した．術後5ヶ月目に腫瘍穿破による縦隔炎になり緊急入院となったが，保存的に改善した．術後7ヶ月目に縦隔炎再燃し緊急入院，膿胸併発し永眠された．

考　察

食道バイパス術は食道の狭窄や閉塞性病変を残したまま経口摂取を可能にするための手術である．食道バイパス術は頚部食道に病変がなく嚥下能力が保たれ，しかも経口摂取ができれば在宅療養が可能になると見込まれる患者が一般的な適応とされる。ただバイパス手術を行う患者は全身状態不良のことが多く，死亡率が高く適応外となることがほとんどで，Meunierらの報告では，切除不能食道癌に対する食道バイパス術での術後1か月での死亡率が34.4%（11/32例：呼吸不全7例，大量喀血1例）とかなり高い[1]．バイパス術は，経口摂取を可能にすることを目的とした，QOLを重視した術式である．したがって，合併症のない安全な食道バイパス術が必要となる．

Postlethwaitらは，胃前庭部に電気メスにより小孔を開け，小孔から自動縫合器を挿入して胃管を作製することにより，単純な操作により空置食道のドレナージと挙上性を確保した長い胃管の作製の双方が可能となるY字型胃管作製術を報告した[2]．その後多幾山は，Postlethwaitらの術式の電気メスによる小孔をcircular staplerに変更することで，より容易にY字型胃管を作製することが可能な方法を報告している[3]．この方法は，従来の胃管を用いたバイパス術で必要であった食道空腸吻合などの吻合の必要がないため，手術時間の短縮など手術侵襲軽減に大きく寄与する方法であると考えられる．遺残した口側の食道盲端を外瘻にするのか，内瘻にするのかにより多少術式が異なり，盲端にした場合は粘液が貯留しMucoceleとなることが報告されており[4]，今回の手術ではcircular staplerを用いたY字型胃管を作製し，口側の食道断端は外瘻化することとした．

経口摂取を可能とする他の方法として1990年代半ばにstent治療が導入され，その速効性と侵襲の少なさにより短期間に広く普及し，切除不能食道癌に対する治療の重要な役割を果たすようになった．しかし症例の集積により，stent治療例に対する化学放射線療法はstentの脱落や穿孔など重篤な合併症を来す頻度が高いことが明らかに

なった[5,6].

今回の症例では根治手術を予定していたが切除不能であり，経口摂取の強い希望があったためバイパス手術を選択した．その理由としては全身状態が良好であり，今後は放射線化学療法の方針としたからである．バイパス後の経過は良好で経口摂取可能となり，良好なQOLで外来通院可能となった．腫瘍穿破による縦隔炎をきたしたが一度は保存的に改善し食事摂取も継続できたため，バイパス術は非常に有用であったと考えられる．

結　語

術中所見でT4であったためY字胃管バイパス術を施行した1例を経験したので報告する．バイパス術によって良好なQOLを得られ外来通院可能となった．食事摂取の強い希望のある場合には，切除不能の際にバイパス術を行うことは一つの選択肢となりうると考えられた．

文　献

1) Meunier B, Spiliopoulos Y, Stasik C, et al. Retrosternal Bypass operation for unresectable squamous cell cancer of the esophagus. Ann Thorac Surg. 1996; **62**: 373-377.

2) Postlethwait RW: Technique for isoperistaltic gastric tube for esophageal bypass. Ann Surg 1979; **189** (6): 673-679.

3) 多幾山渉：サーキュラーステイプラーとリニアステイプラーを用いて形成する食道バイパス術手術 2002, **56** (2): 147-152.

4) Conlan AA, Nicolaou N, Hammond CA, et al : Restrosternal gastric bypass for inoperable esophageal cancer : report of 71 patients. Ann Thoracic Surg 1983; **36** (4): 396-401.

5) 前谷容，酒井義浩，消化管stentingの現況．日嚢虫視鏡会誌 2004; **46** (2): 135-144.

6) 長浜雄志，丸山道生，加藤清美・他：食道癌に対するStent留置により合併症を生じた症例の検討．癌と化学療法 2003; **30** (11): 750-1753.