S状結腸憩室炎による腫瘤形成にて腸閉塞をきたした1例

[1] 鳥取大学医学部附属病院第一外科
[2] 鳥取県立中央病院外科

福本陽二[1], 中村誠一[2], 澤田　隆[2], 清水　哲[2], 池口正英[1]

A case of obstructive ileus due to innflammatry tumor caused by sigmoid colon diverticulitis

Yoji FUKUMOTO[1], Seichi NAKAMURA[2], Takashi SAWATA[3], Tetsu SHIMIZU[2], Masahide IKEGUCHI[1]

[1] *Division of surgical oncology, depertment of surgery, school of medicine, Tottori University*
[2] *Depertment of Surgery Tottori Prefectural Central Hospital*

ABSTRACT

The patient was a 52-year-old man. 10 days ago, he was noticed left lower abdominal distension and constipation, so he consulted a nearby hospital. Abdominal computed tomography (CT) showed a tumor of 5cm in diameter which was suspected rectosigmoid cancer was detected by it, so urgent operation was performed under the diagnosis of obstructive ileus. Opereting findings showed that there was an adult first size mass which occupied the pelvic cavity and involved the left testis vessels. So we resected the tumor with the left testis vessels. The patient underwent Hartmann operation.

Histological findings of the tumor was diverticululitis with proprial muscke hypertrophy and abscess. There was no evidence of malignancy. The resected swelling lymph node has been diagnosed with reactive inflammation. The postoperative course was satisfactory, and we have done colostomy closure after six months.

We report a case of intestinal obstructive ileus due to colon diverticulitis which formed inflammatory mass within the musclaris propria.

(Accepted on March 28, 2014)

Key words : Sigmoid colon diverticulitis, inflammatory tumor, obstructive ileus

はじめに

結腸憩室炎の多くは，腹痛，発熱などの有症状にて発見されることが多く，初診時に腹部腫瘤および腸閉塞症状をきたすことは極稀である．また，画像診断にて大腸癌との鑑別は比較的容易と考えられる．今回われわれは，腸閉塞，腹部腫瘤を契機に，悪性腫瘍との鑑別が困難であったS状結腸憩室炎の1例を経験したので，文献的考察を加えて報告する．

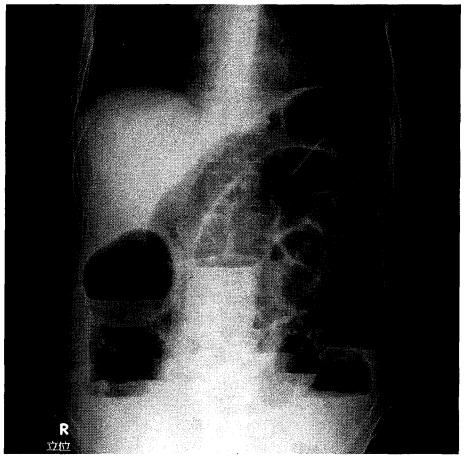

Fig1. 腹部単純Xp：小腸ガス，大腸ガス貯留，niveau形成を認めイレウス所見を呈した．

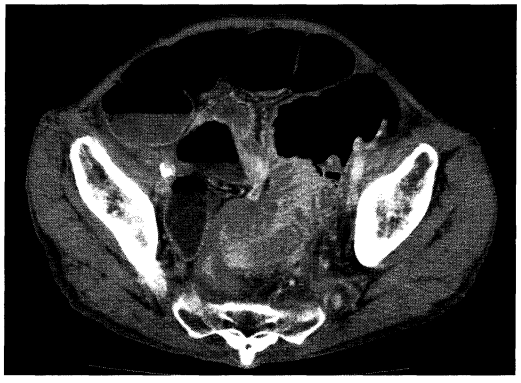

Fig2. 腹部CT：骨盤内にφ5cm大のS状結腸の折り重なるような腫瘤を認め，周囲脂肪織の混濁を認めた．

症　例

症例：55歳男性．

主訴：腹痛，左下腹部膨満感．

既往歴：特記すべきことなし．

家族歴：特記すべきことなし．

現病歴：平成21年6月頃より左下腹部膨満感を自覚されていたが便秘と判断され放置されていた．翌月，腹部全体の膨満感と便秘を主訴に近医を受診．腹部CTにて左下腹部から骨盤内にかけての巨大な腫瘤影を指摘された．大腸内視鏡検査では，前処置不良および巨大腫瘤による圧排のため直腸Rs付近までの観察にとどまった．同日当科紹介受診となり．緊急手術を施行することとなった．

入院時現症：血圧110/73mmHg，脈拍90回/分，体温38.6℃，胸部理学的所見に異常なし．腹部は著明に膨満しており，左下腹部に成人手拳大，弾性硬の可動性不良な腫瘤を触知した．同部に軽度圧痛を認めた．

入院時血液検査所見：WBC 7920 /μl，CRP 1.91 mg/dlと炎症反応の極軽度上昇を認めたが，CEA 5.7 ng/ml，CA19-9 35.2 U/ml，AFP 2.2 ng/mlで腫瘍マーカーの上昇は認めなかった．

腹部単純X線写真：小腸niveau，大腸niveauを認め，腸閉塞所見であった（Fig.1）．

腹部CT検査：小腸および大腸の著明な拡張がみられ，直腸S状部に直径5cm大の腫瘤と骨盤腔内に少量の腹水貯留を認めた（Fig.2）．

手術所見：下腹部正中切開にて開腹すると，腹

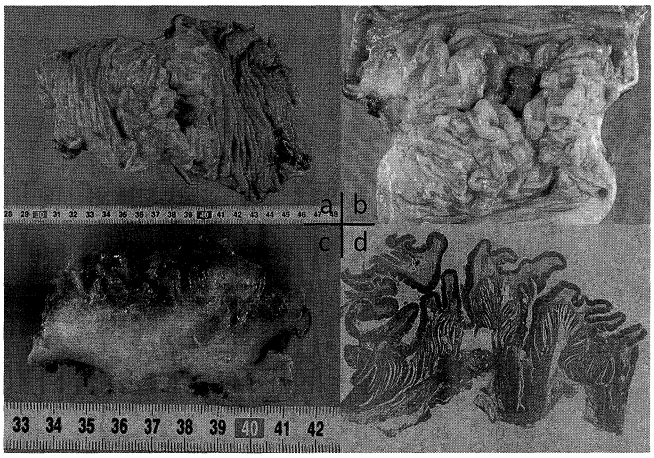

Fig3a,b. 切除標本：S状結腸は折り重なるように一塊となり，中央部分に深い陥凹を伴う腫瘤様を呈していた．

Fig3c. 切除標本割面：著名な固有筋層の肥厚と漿膜面に膿瘍，粘液瘤の形成を認めた．

Fig3d. 病理組織所見：（×4）粘膜襞の引き込み，固有筋層の著明な肥厚を認める．粘膜面に明らかな腫瘍細胞は認められなかった．

腔内には黄色透明な腹水を中等量認めた．腫瘍は直腸S状部を中心に存在し，周囲小腸および後腹膜に癒着していた．小腸との癒着は軽度であったため剝離は容易であったが，後腹膜との癒着は高度であり，左精巣動静脈への浸潤も認めたため，浸潤部左精巣動静脈も含め後腹膜を一部合併切除した．つづいてS状結腸を授動した後，下行結腸S状結腸移行部にて結腸を切離した．直腸S状部の腸間膜処理を行い，腫瘍から約3cm肛門側にて自動縫合器にて切離し，断端を埋没縫合にて処理した．下行結腸を左下腹部に授動し単孔式結腸人工肛門を造設した．

摘出標本肉眼的所見：腫瘍は30mm×29mm×32mm，同部の粘膜は折りたたまれたように集簇しており，腫瘤様であった．その中央には直径10mm程度の深い陥凹を有し，漿膜面でも，折りたたまれ肥厚している状態であった（Fig.3a, 3b, 3c）．

病理組織学的検査所見：固有筋層の肥厚と深くもぐりこんだ大腸粘膜襞を認め，深部では上皮が破綻し膿瘍，粘液瘤を形成していた．また，アコーディオンのように筋層が折りたたまれ，憩室炎に伴う腫瘤形成と思われ，明らかな腫瘍細胞の存在は認めなかった（Fig.3d）．

術後経過：術後経過は良好であり術後20日目で退院され，術後6ヶ月目に人工肛門閉鎖術を施行した．

考　察

結腸憩室症は，腸管壁が腸管外側に嚢状に突出した状態をいい，近年増加傾向である．食生活の欧米化に伴う食物繊維の摂取低下が原因と考えられて，本邦においてもその罹患率が急増しており，1975年の1.7%から2000年の28.3%へと増加している．罹患率に性差はなく，アルコール，タバコとの関連はない．ジョギングなどの運動は予防的に働くと言われている[1]．憩室症のほとんどは無症状であるが，全体の20%程度に憩室炎や憩室出血を起こすとされる[2]．結腸憩室炎は，腹痛や発熱などで発症し，腸閉塞で発症することは稀であり，大腸癌との鑑別は容易であると思われる．しかし本例のような炎症性腫瘤を形成し腸閉塞にて発症した場合，大腸癌を念頭に置いた治療が選択される場合が多い．

医学中央雑誌で1983年から2012年の間で「結腸憩室炎」，「腸閉塞」で検索した結果，腸閉塞を契機に診断された結腸憩室炎の報告は13例[3-15]みられた．そのうち腹痛を伴ったものは5例で，腹部膨満，嘔気などの閉塞症状を伴ったものが9例と憩室炎に非特異的な症状が多かった．13例中10例

Table1. 本邦における腸閉塞を契機に診断された結腸憩室炎（1983-2012）

報告者(年)	年齢・性	主訴	術前診断	手術術式	術後診断
菅野他(1985)[3]	61歳・女	腸閉塞症状	—	左半結腸切除術	横行結腸憩室炎
飯野他(1988)[4]	71歳・男	腹痛，嘔吐	直腸腫瘍	Hartmann手術	直腸憩室炎
品川他(1990)[5]	34歳・男	肛門痛，下血	直腸腫瘍	直腸切断術	直腸憩室症
渡部他(1992)[6]	68歳・女	腹痛，便秘	—	S状結腸切除術	S状結腸憩室炎
佐藤他(1994)[7]	48歳・男	血尿	直腸腫瘍	骨盤内臓全摘術	直腸憩室症
石川他(1997)[8]	65歳・男	腹部膨満	直腸腫瘍	直腸切断術	直腸憩室症
星屋他(1999)[9]	43歳・男	便秘	S状結腸癌	S状結腸切除術	S状結腸憩室炎
秋元他(2001)[10]	58歳・男	下腹部痛	S状結腸癌	S状結腸切除術	S状結腸憩室炎，mucosal tag
石部他(2001)[11]	43歳・男	便秘，嘔吐	S状結腸癌	左半結腸切除術	S状結腸憩室炎
佐治他(2004)[12]	79歳・男	腹部膨満，嘔気	下行結腸癌	左結腸切除術	下行結腸憩室炎
谷口他(2008)[13]	55歳・男	腹痛，下痢	慢性炎症疾患	回盲部切除術	右側結腸憩室炎
石橋他(2011)[14]	59歳・男	腹痛，嘔吐	S状結腸癌	低位前方切除術	S状結腸憩室炎
西野他(2012)[15]	75歳・男	嘔吐，腹部腫瘤	S状結腸癌	ハルトマン手術	S状結腸憩室炎

が術前に結腸あるいは直腸の悪性腫瘍として診断され手術を行われていた．術式としては，S状結腸切除術3例，結腸半切除術3例，腹会陰式直腸切断術2例，ハルトマン手術2例，骨盤内臓全摘術1例，回盲部切除術1例，良性疾患に対する術式としては，過大侵襲となった症例も多かった（Table 1）．

結腸憩室炎による炎症性腫瘤により通過障害をきたす事はまれであるため，通常は自験例のように質的診断がつかなくとも腸閉塞を伴う結腸癌として手術されることとなる．ただし，臨床経過か血液検査などから本疾患が疑われ，術前精査を行う猶予があれば，注腸造影あるいは大腸内視鏡検査による粘膜面の観察，また術中迅速病理検査を行い悪性所見を否定したうえで侵襲を最小限に抑えた術式を選択していくことも可能と考えられた．

おわりに

S状結腸憩室炎による腫瘤形成にて腸閉塞をきたした1例を経験したので，文献的考察を加えて報告した．

文　献

1) 遠藤豊：大腸憩室．白鳥靖史，下瀬川徹，木下芳一他編．専門医のための消化器病学，医学書院，東京，2005; p271-274
2) Almy TP, Howell DA：Diverticular disease of the colon. N Engl J Med 1980; **302**: 324-331
3) 菅野則夫，渡部学，渡辺力夫他：腸閉塞症状を呈した大腸憩室炎の1例．日消誌　1985; **82**: 1812
4) 飯野弥，紙田信彦，岡崎護他：術前診断に苦慮した直腸憩室炎による直腸狭窄．福島医誌 1988; **38**: 538
5) 品川秀敬，中安清，本郷硯他：高度直腸狭窄を呈した直腸憩室の1例．日臨外医会誌 1990; **51**: 719-722
6) 渡部博昭，乗本道子，佐々木宏之他：イレウス症状をきたした大腸憩室炎の1例．日消病会誌　1992; **89**: 2308
7) 佐藤啓宏，関根毅，須田雍夫他：骨盤内臓全摘を要した直腸S状結腸部憩室炎の1例．日臨外医会誌　1994; **55**: 1319
8) 石川哲大，大石幸一，大城望史他：高度直腸狭窄をきたした直腸憩室炎の1例．日消外会誌　1997; **30**: 1804-1808
9) 星野泰則，三井洋子，大端考他：大腸イレウスを呈した穿通性S状結腸憩室症の1例．日腹部救急医会誌　1999; **19**: 784
10) 秋元佳太郎，内田秀樹，奥村徹他：Mucosal tagにより腸閉塞をきたしたS状結腸憩室炎の1例．日臨外会誌　2001; **62**: 1232-1235
11) 石部良平，荒田健一，村上研一他：結腸-結

腸瘻を伴い，狭窄症状をきたしたS状結腸憩室症の1例．外科　2001; **63**: 871-874
12）佐治攻，田中圭一，青木一浩他：イレウスを呈し大腸癌との鑑別に難渋した多発結腸憩室症の1例．臨外　2004; **59**: 929-932
13）谷口和樹，榎本直記，上田吉宏他：狭窄症状を呈した右側型結腸憩室症の1例．日臨外会誌　2008; **69**: 2266-2269
14）石橋雄次，若林和彦，渡邊慶史他：水腎症と腸閉塞を合併し悪性腫瘍との鑑別が困難であったS状結腸憩室炎の1例．日臨外会誌　2011; **72**: 3094-3097
15）西野豪志，片山和久，高橋祐兒他：腸閉塞で発症し大腸癌との鑑別が困難であったS状結腸憩室炎の1例．外科　2012; **74**: 445-448